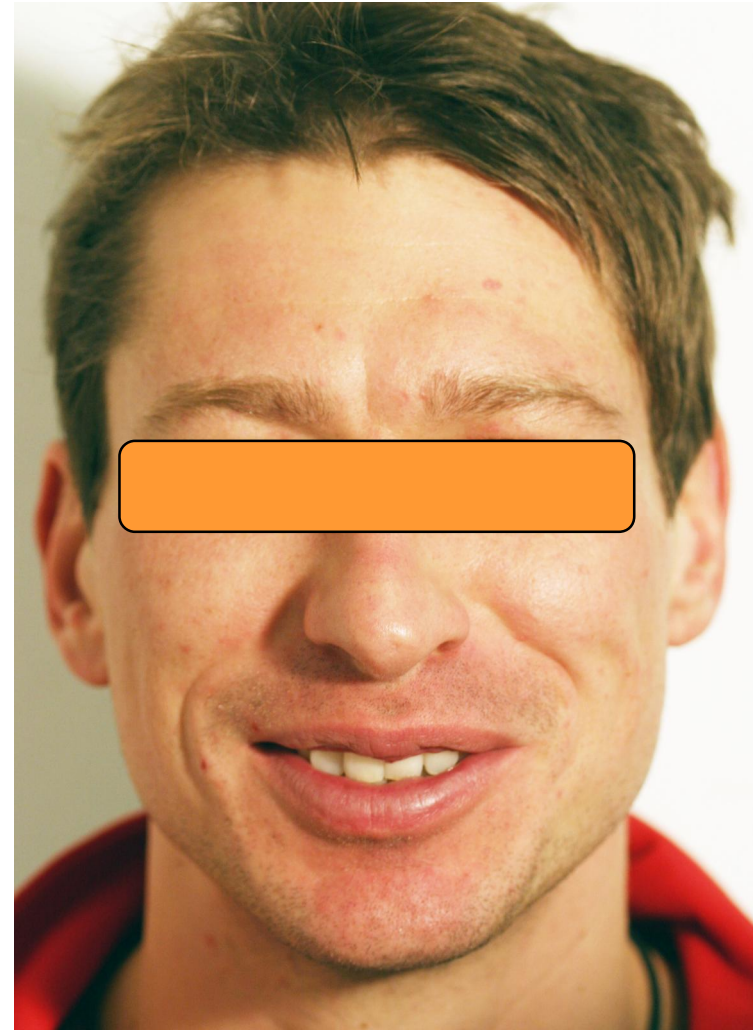
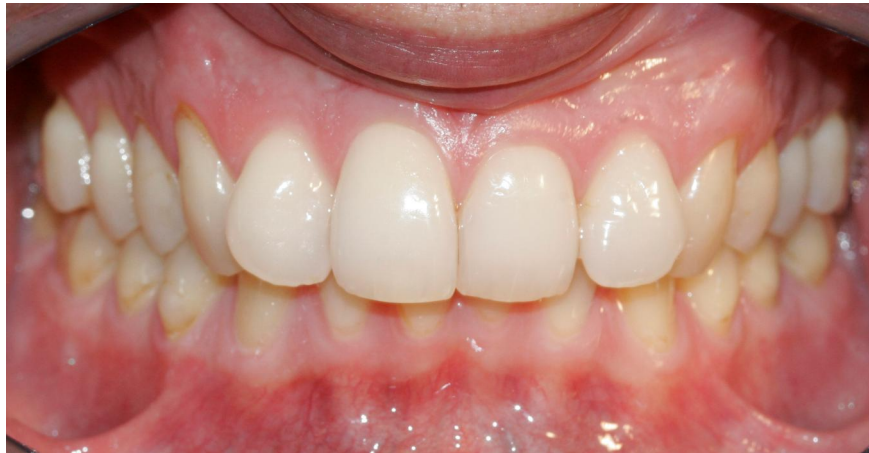
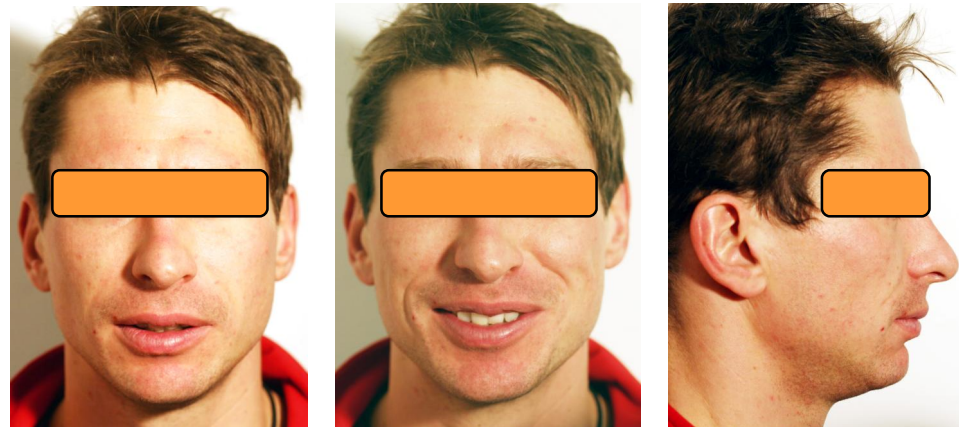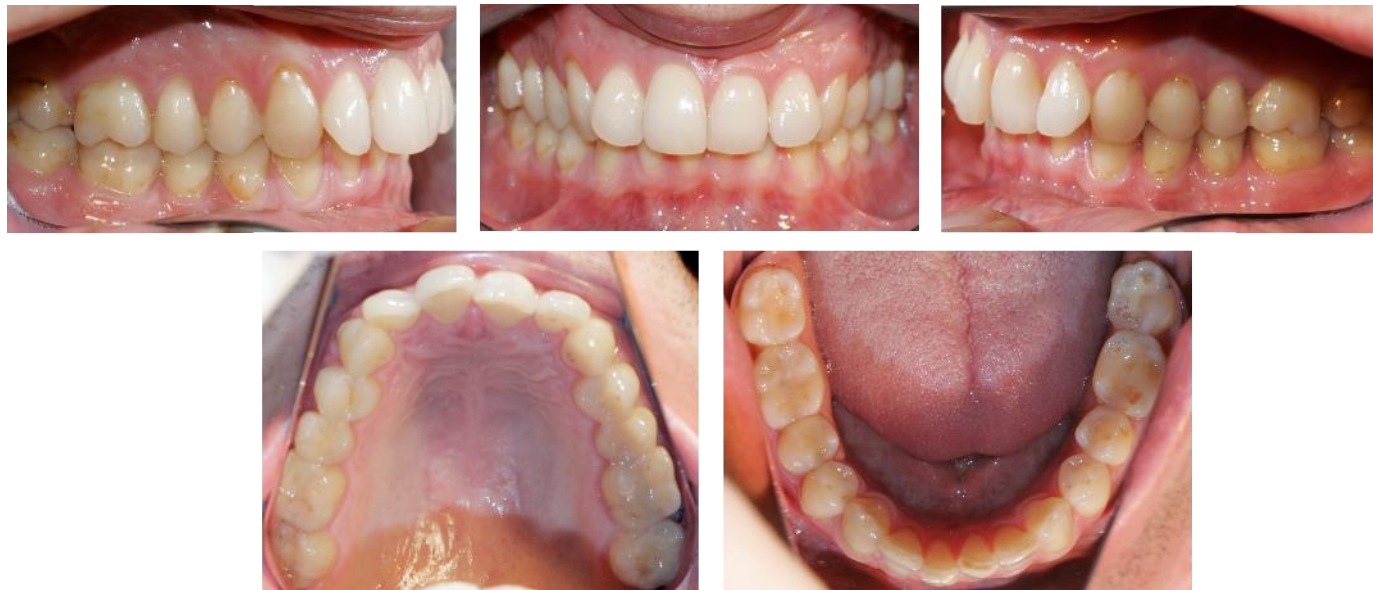Kieferorthopädisch- kieferchirurgische Kombinationstherapie + Lingualtechnik



Klinische Situation vor Behandlungsbeginn

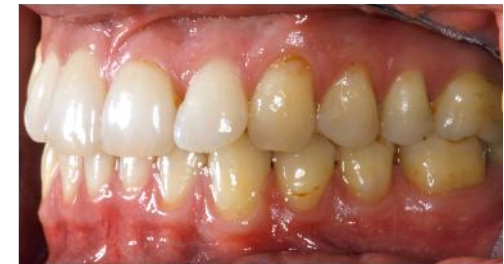
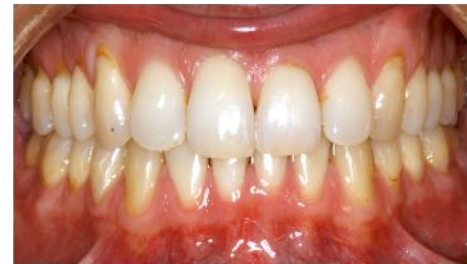
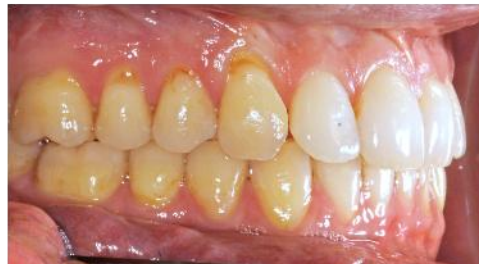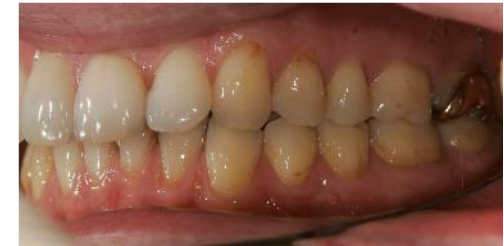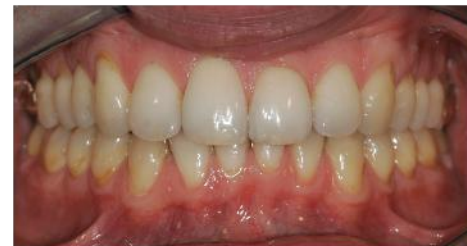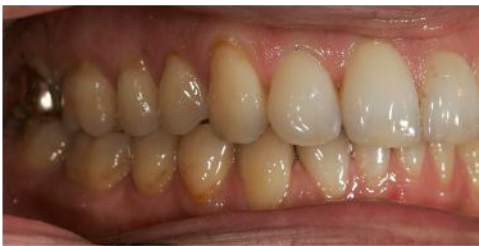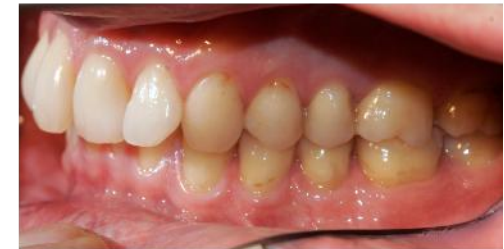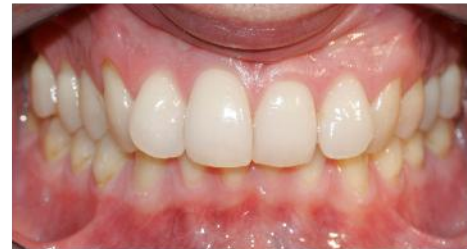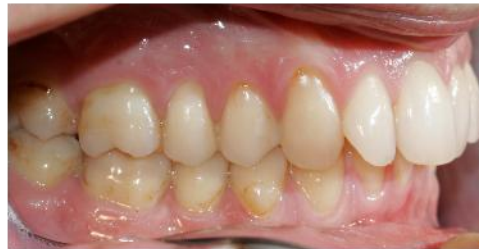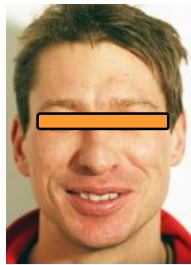33-jähriger Patient mit Craniomandibulärer Dysfunktion (CMD-Symptomatik) bei Tiefbiss und starker Unterkieferrücklage

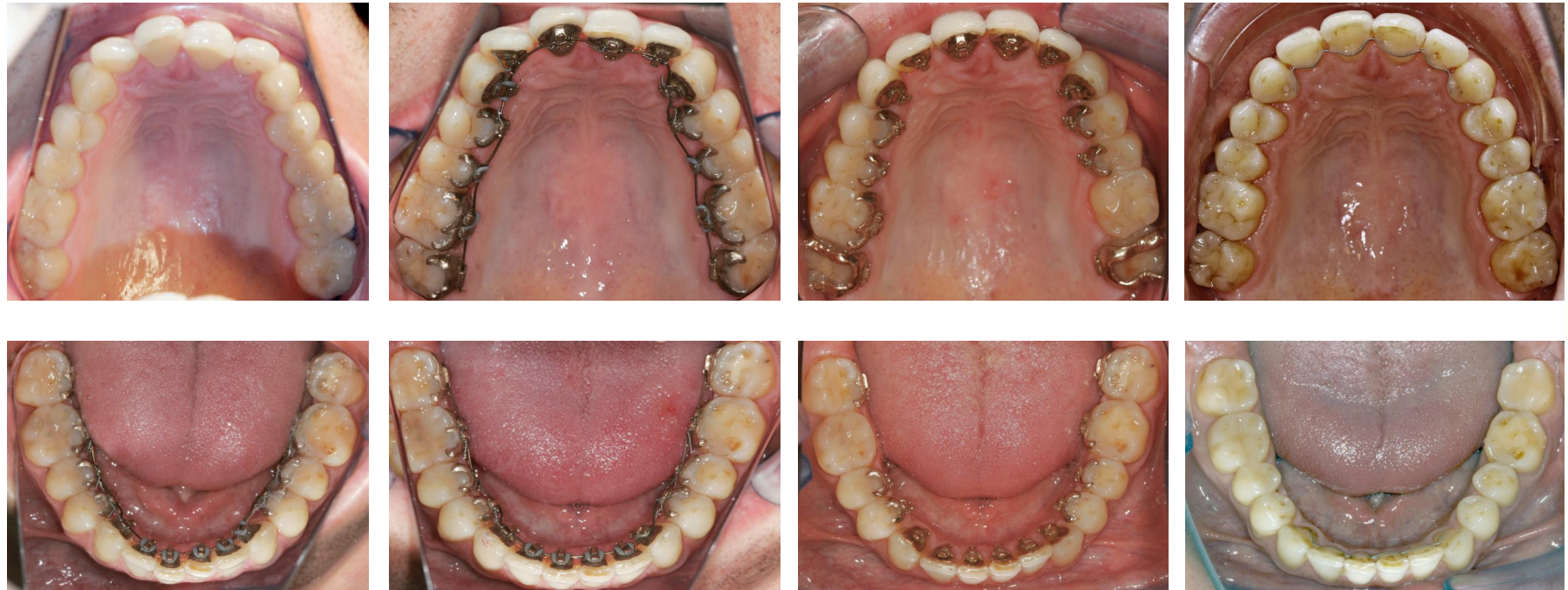

Behandlungsverlauf während der kieferorthopädischen Korrektur mit Lingualtechnik

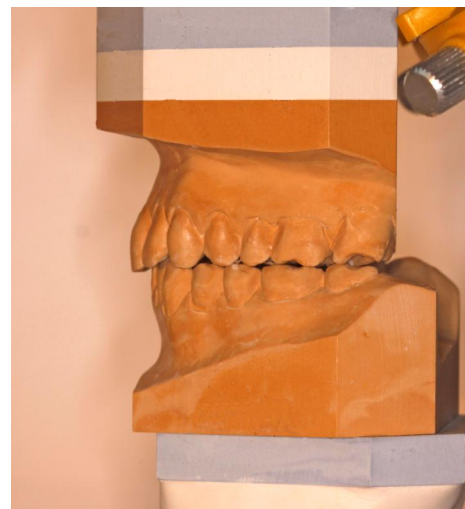
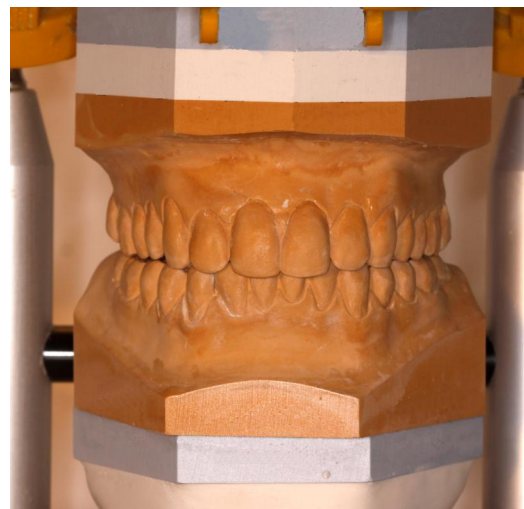
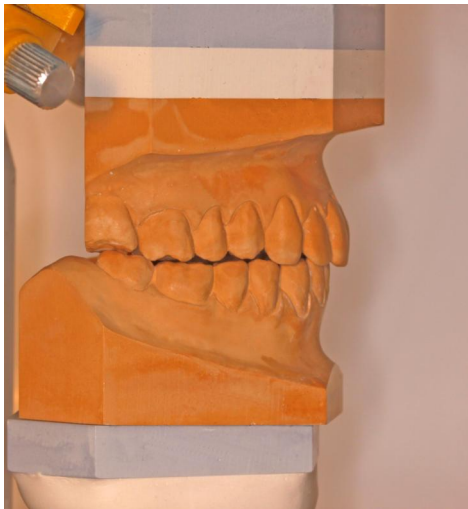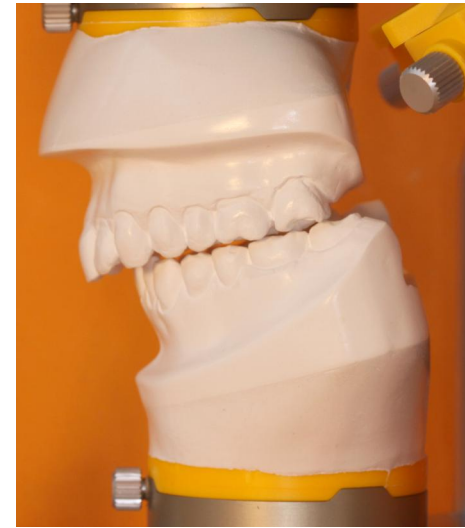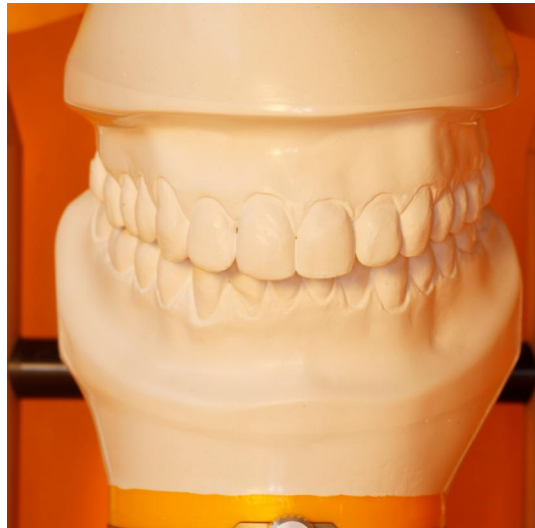
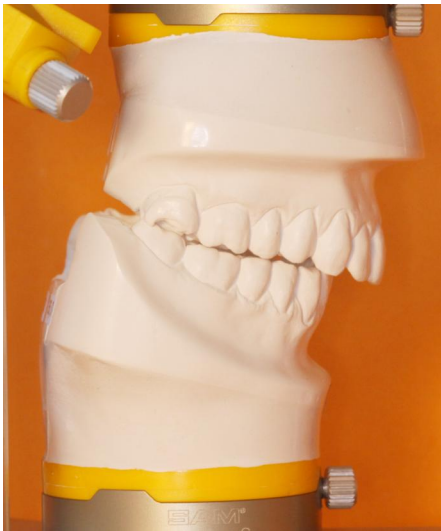(Lingualspange von außen nicht sichtbar)



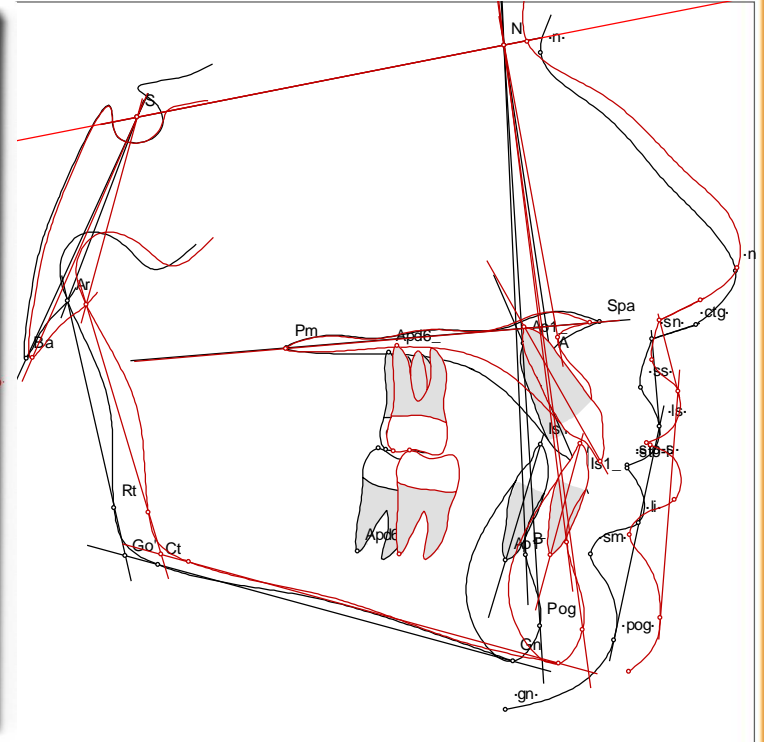
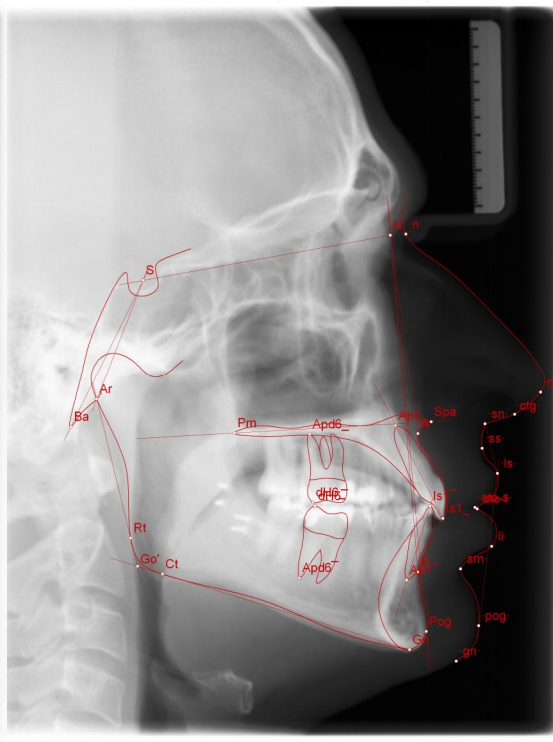
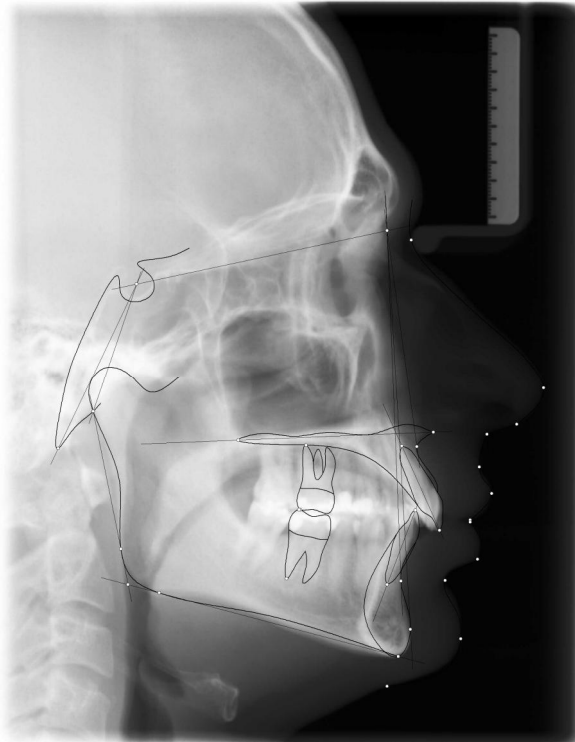
Behandlungsverlauf während der kieferorthopädischen Korrektur mit Lingualtechnik



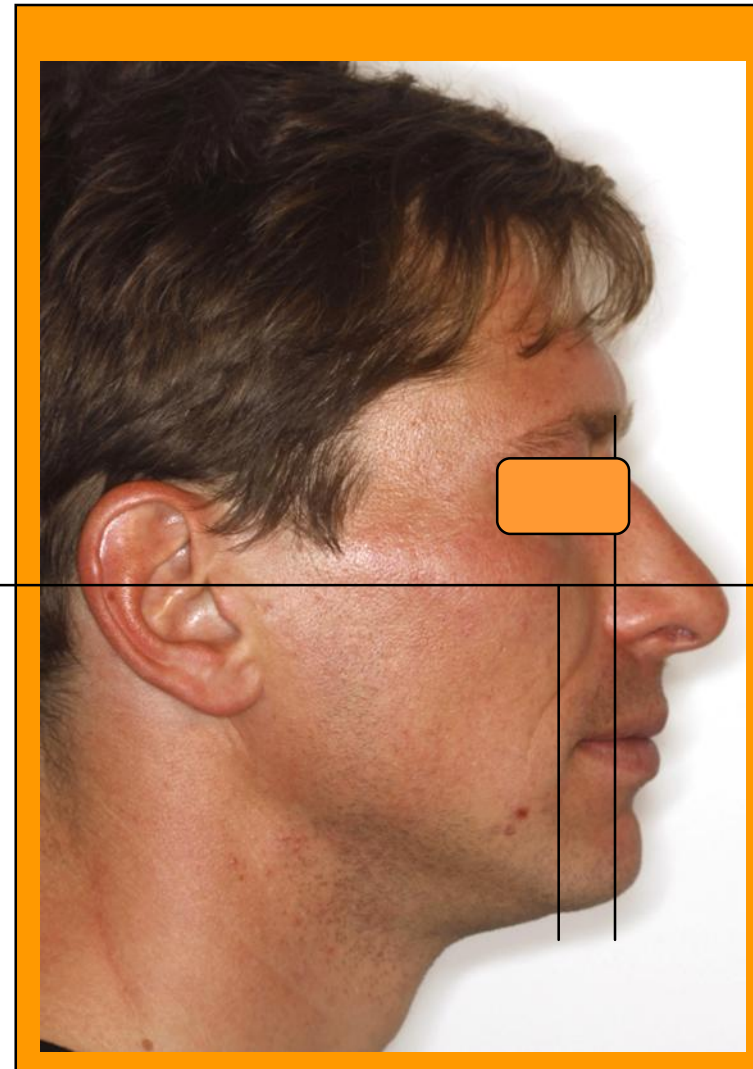
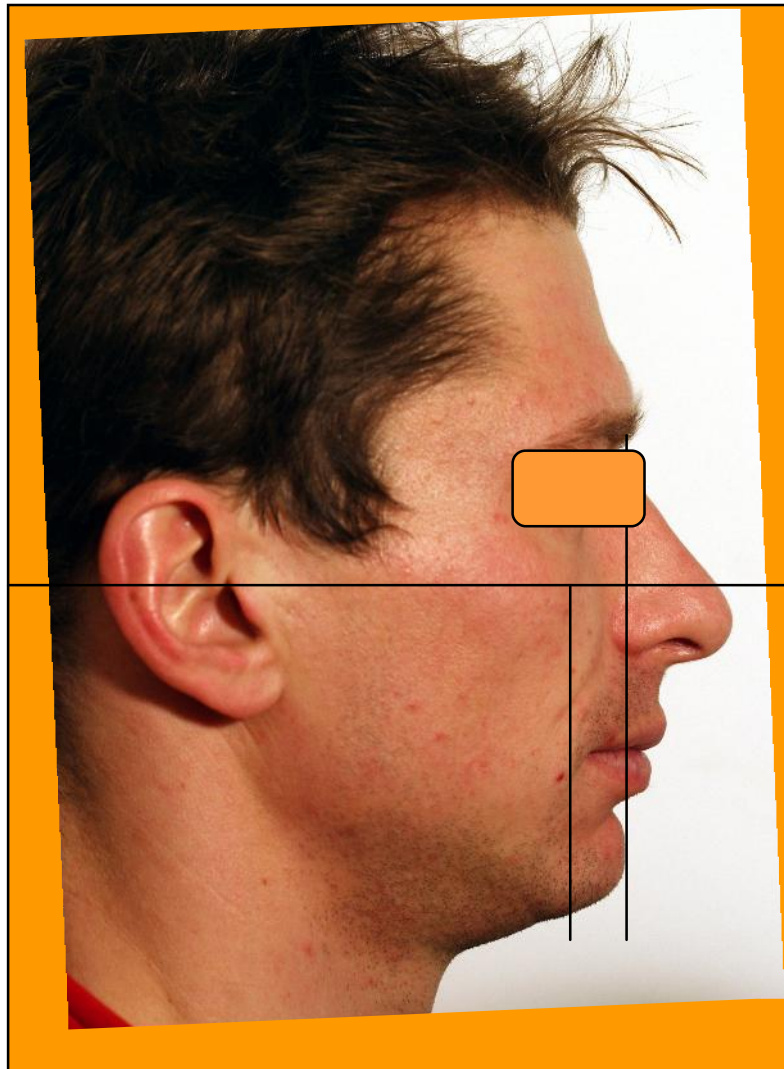
Situation vor und nach OP



Fernröntgenseitenaufnahme vor und nach Korrektur



Profilstudie vor und nach der kieferorthopädisch-kieferchirurgischen Korrektur



Klinisches Ergebnis nach Abschluss der aktiven kieferorthopädischen Behandlung

